



Dr. José Roberto Stefani

Pediatra e Neonatologista · CRM/SP 43.076

Professor de Pediatria · Centro Universitário Max Planck

CASOS CLÍNICOS EM ALERGIAS

Aula interativa — UNIMAX Internato 2026

*Material acadêmico de apoio ao estudo; não substitui as diretrizes vigentes nem o julgamento clínico.
As condutas devem ser individualizadas.*

Caso 1:

CASO CLÍNICO

História Clínica

Paciente: Gabriel, 7 anos.

QD: Conjuntivite alérgica há 3 meses que não está melhorando com tratamento de colírio (Patanol S), dieta e medidas preventivas para alergia e crises frequentes de Asma.

HPMA: Com 2 meses apresentou dermatite, com 8 meses e 1 ano foi internado com HD de bronquiolite, melhora da dermatite após 1 ano. Aos 2 anos Feito a HD de Asma devido a varias crises de broncoespasmo

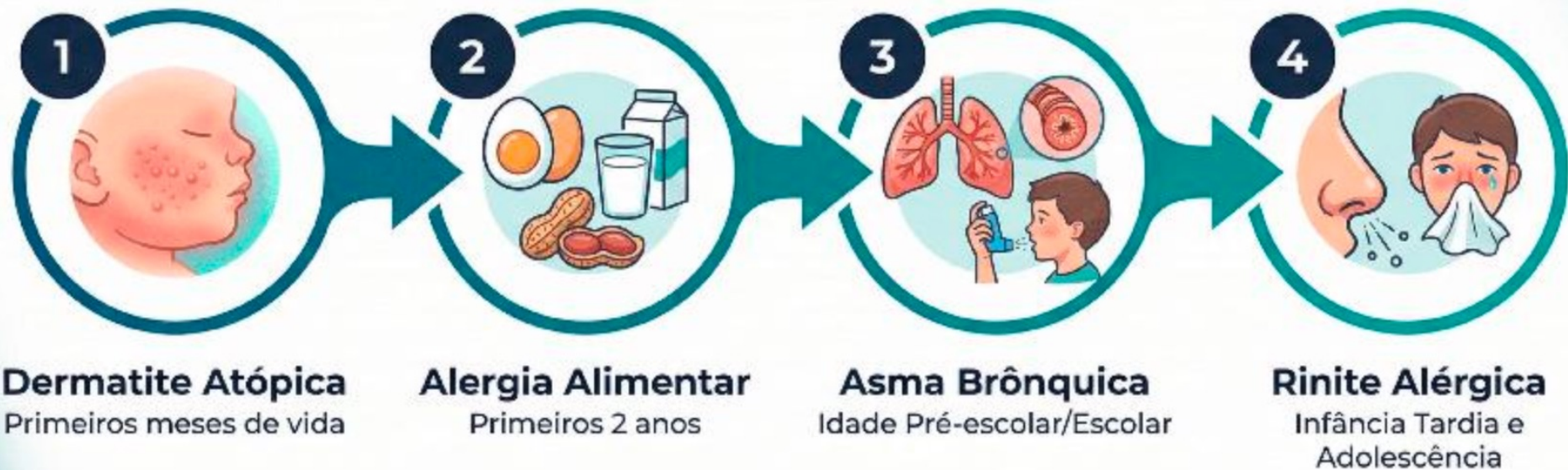
Desafio

Como conduzir o tratamento?

Com 8 meses o diagnóstico foi realmente bronquiolite?

A Marcha Atópica

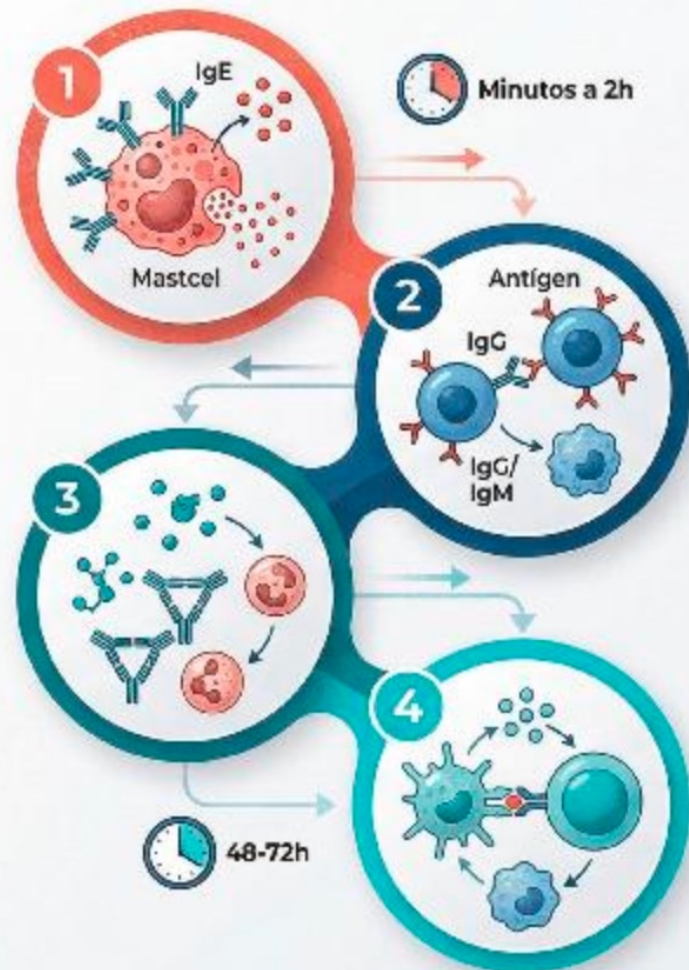
Progressão Natural das Doenças Alérgicas



Intervenção precoce pode modificar a evolução.

Mecanismos de Hipersensibilidade: Classificação de Gell e Coombs

Classificação Fundamental das Reações Imunológicas



Type I (IgE-Mediated - Immediate)



Mechanism:
IgE-Mediada / Mastócitos



Description:
Degranulação de mastócitos e liberação de histamina. Reação em minutos a 2h.



Pathologies:
Asma, Rinite Alérgica, Anafilaxia, Urticária

Type II (Cytotoxic)



Mechanism:
Anticorpos IgG/IgM



Description:
Anticorpos contra antígenos celulares ou teciduais. Lise celular.



Pathologies:
Anemia Hemolítica Autoimune, Febre Reumática, Reações Transfusionais

Type III (Immune Complexes)



Mechanism:
Depósito Ag-Ac



Description:
Complexos antígeno-anticorpo se depositam e ativam complemento.



Pathologies:
Lúpus, GNDA (GNPE), Doença do Soro

Type IV (Delayed/Cellular)



Mechanism:
Celular (Linfócitos T)



Description:
Mediada por células T. Resposta tardia (48-72h).



Pathologies:
Rejeição de Enxertos, Eritema Multiforme, SSJ e NET, Dermatite de Contato

Caso 2:

CASO CLÍNICO

História Clínica

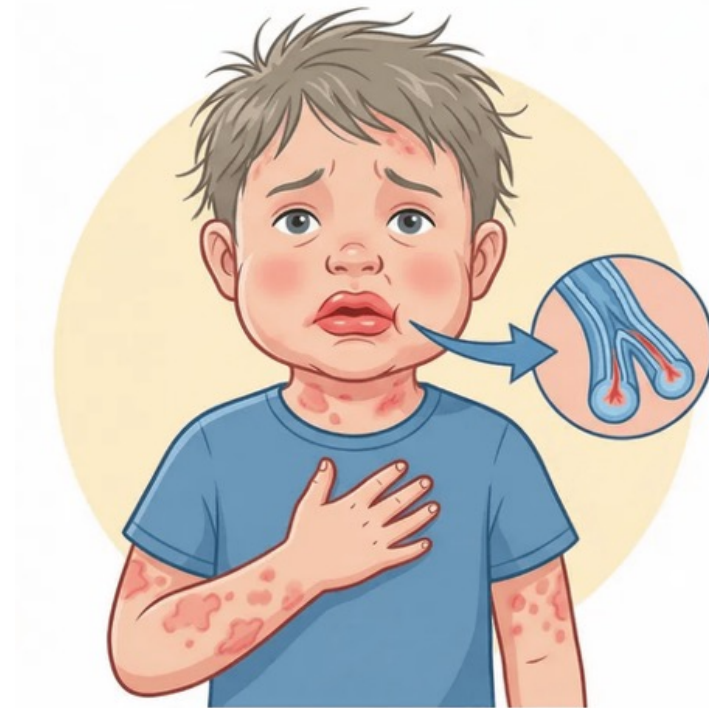Paciente: Lucas, 5 anos.

Evento: Ingestão acidental de bolo com amendoim.

Evolução (minutos após): Início súbito de **tosse, rouquidão e sonolência**. Presença de placas avermelhadas (urticária) e inchaço labial.

Desafio

Qual é a primeira e mais crucial medida a ser tomada no manejo deste paciente?



Caso 2: Resolução

RESPOSTA CORRETA

✓ Administrar Adrenalina (Epinefrina) 1:1000 IM



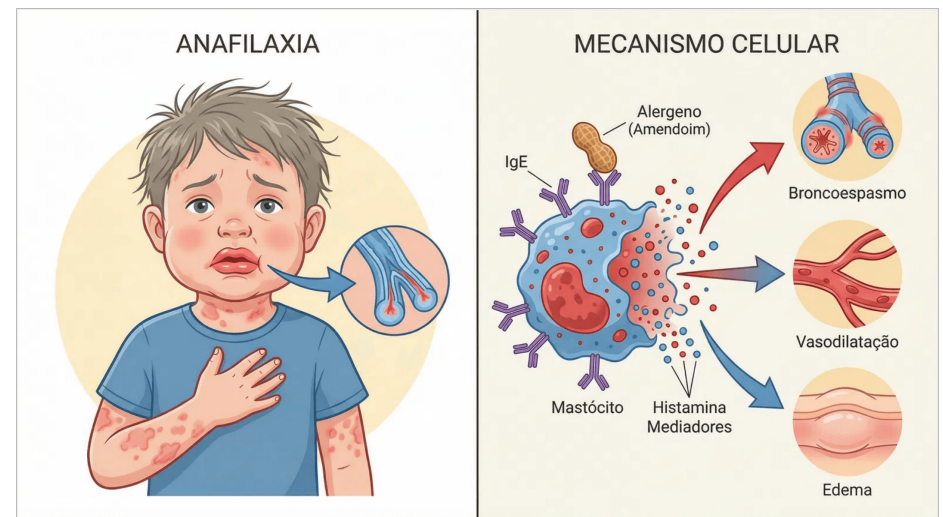
Por que Adrenalina?

É a única medicação capaz de reverter o edema de glote e o choque. Atua nos receptores alfa (vasoconstrição) e beta (broncodilatação).



Erro Comum

NUNCA usar anti-histamínicos ou corticoides como primeira linha. Eles não reverterem a anafilaxia aguda e demoram para agir.



Dose Pediátrica (IM - Vasto Lateral)

0,01 mg/kg

Máximo: 0,3 mg (criança) / 0,5 mg (adolescente)

Caso 3:

CASO CLÍNICO

Identificação e História

Paciente: Joana, 4 meses.

Aleitamento Materno Exclusivo (AME).

Histórico: Lesões de pele iniciadas aos 2 meses de vida.

Quadro Clínico Atual

Pele: Eczema pruriginoso em bochechas e áreas extensoras.

Gastrointestinal: **Rajas de sangue vivo** nas fezes há 3 semanas.

Estado Geral: Ganho de peso adequado, sem febre ou toxemia.



Qual é a hipótese diagnóstica mais provável para o quadro combinado de eczema e sangramento retal?

E se não tivesse lesões de pele?

Caso 3: Resolução

RESPOSTA CORRETA

Alergia à Proteína do Leite de Vaca (APLV) com manifestações cutâneas e gastrointestinais.



Mecanismos Imunológicos

- **Proctocolite Alérgica:** Reação tardia (Tipo IV), mediada por células T. Causa inflamação no cólon e sangramento.
- **Dermatite Atópica:** Frequentemente mista ou IgE mediada. A sensibilização pode ocorrer via pele ou intestino.



Conduta Recomendada

1. **Manter Aleitamento Materno:** É a melhor opção nutricional e imunológica.
2. **Dieta Materna:** Retirar leite e derivados da dieta da mãe por 2-4 semanas para teste terapêutico.
3. **Não suspender o LM:** Fórmulas extensamente hidrolisadas são reservadas para falha da dieta materna ou impossibilidade de amamentar.



Sangue nas fezes em lactente com bom estado geral, sem achados de alergia (dermatite) e ganho de peso adequado temos que pensar em **Proctocolite Alérgica** até prova em contrário. Não confundir com infecção bacteriana!

Caso 1: Proctocolite Alérgica (FPIAP)

Foco: O lactente que está bem, mas apresenta sangue nas fezes.

Lactente em Bom Estado Geral

Geralmente ocorre em bebês amamentados exclusivamente, que apresentam crescimento e ganho de peso normais.



Sintoma Cardeal: Hematoquezia

Presença de sangue vivo nas fezes, frequentemente acompanhado de muco, em um bebê que não apresenta outros sinais de doença.



Início nas Primeiras Semanas

Os sintomas costumam surgir nas primeiras semanas de vida e raramente persistem após o primeiro ano.



Evolução Benigna e Autolimitada

É uma condição de excelente prognóstico que costuma se resolver espontaneamente no final da lactância, muitas vezes exigindo apenas observação clínica em casos leves.

Caso 2: Enterocolite Aguda (FPIES)

Foco: A emergência médica após a ingestão do gatilho.

Emergência Médica Sepsis-like

O quadro clínico pode mimetizar uma sepse, com palidez extrema, lústria e risco de choque hipovolêmico.



Vômitos Profusos e Repetitivos

Diferente da regurgitação comum, ocorrem vômitos incoeríveis que levam rapidamente à desidratação.



Janela Crítica: 1 a 4 Horas

Os sintomas iniciam-se classicamente de 1 a 4 horas após a ingestão da proteína do leite de vaca ou outro gatilho.




Evolução Grave com Resolução Rápida

Requer manejo de urgência (hidratação venosa), mas os sintomas costumam desaparecer rapidamente após a retirada do alimento causador.

	FPIAP	FPIES
Aparência do Bebê	Saudável / "Happy Spitter"	Doente / Letárgico (na crise)
Principais Sintomas	Sangue vivo e muco nas fezes	Vômitos em jato, palidez, diarreia
Gravidade	Baixa (Benigna)	Alta (Risco de Choque)
Impacto no Peso	Raramente afeta o crescimento	Frequentemente causa falha no ganho de peso
Aleitamento Materno	Comum em bebês amamentados	Raro em amamentação exclusiva

Prognóstico e Caminho para a Cura

FPIAP: Resolução Rápida



Início

1 Ano

A maioria dos casos resolve-se espontaneamente até o primeiro ano de vida, com um prognóstico excelente.

FPIES: Evolução Gradual



Início

12-18 Meses

A tolerância costuma ser atingida mais tarde, geralmente entre os 12 e 18 meses de idade, exigindo reavaliação periódica via TPO.

O Alicerce do Diagnóstico: TPO



Após 2-4 semanas de dieta de exclusão, o Teste de Provocação Oral é indispensável para confirmar se a alergia persiste ou se houve cura.





Taxas Globais de Tolerância (APLV Geral): Dados da ESPGHAN indicam que >75% das crianças tomam-se tolerantes aos 3 anos e >90% aos 6 anos de idade.






Caso 4:

CASO CLÍNICO

Anamnese

-  **Paciente:** Miguel, 8 anos.
-  **Queixa:** Espirros em salva e coriza hialina.
-  **Sintomas:** Prurido nasal intenso e obstrução.
-  **Piora:** Matinal e com exposição a poeira.

Exame Físico

-  **"Saudação Alérgica":**
Hábito de coçar o nariz para cima.
-  **Sulco Nasal Transverso:**
Linha no dorso do nariz.
-  **Olheiras de Dennie-Morgan:**
Edema e coloração arroxeada infraorbitária.

Desafio Diagnóstico

Considerando os estigmas atópicos e a história clínica, qual é o diagnóstico mais provável?

Caso 4: Resolução

GABARITO

Diagnóstico e Conduta

Rinite Alérgica Persistente & Corticoide Intranasal



Sinais Clínicos Clássicos

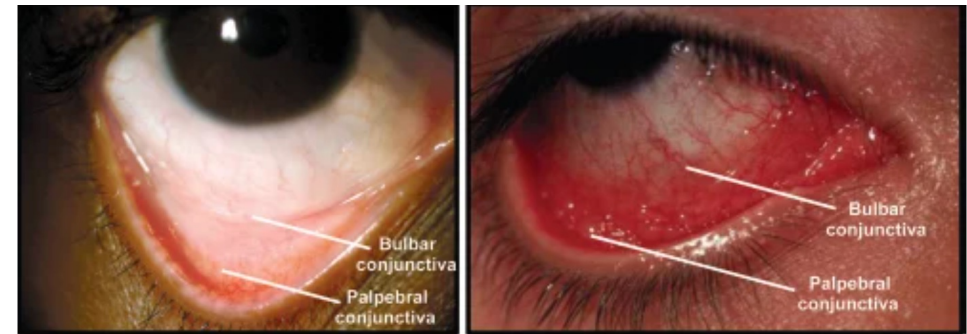
Saudação Alérgica: O ato de coçar o nariz para cima alivia o prurido e abre a válvula nasal, levando à formação do **Sulco Nasal Transverso**.

Olheiras de Dennie-Morgan: Edema infraorbitário devido à congestão venosa crônica.

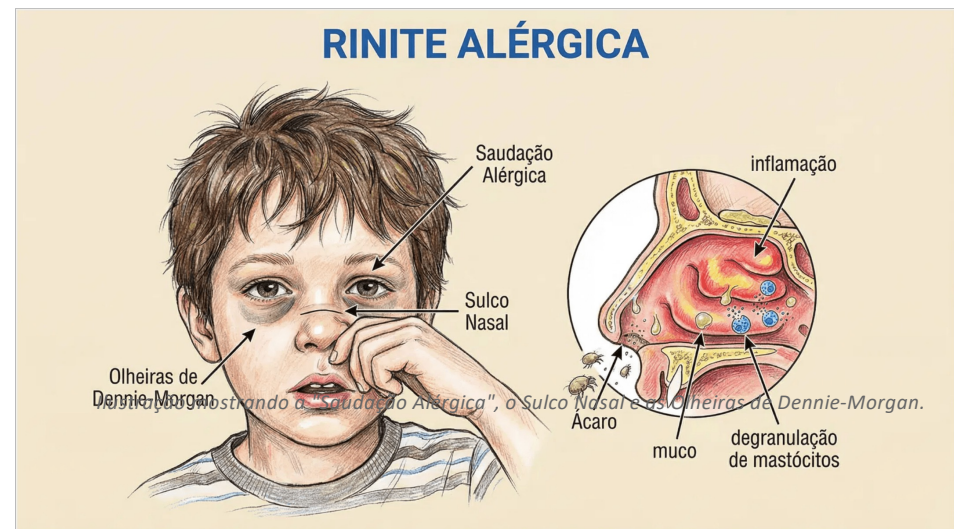


Por que Corticoide Nasal?

Ao contrário dos anti-histamínicos (que atuam bem no prurido/espirros), os **corticoides tópicos** (ex: Mometasona) são superiores no controle da **obstrução nasal** e da inflamação crônica.




Olho normal (esquerda) e olho com inflamação causada por conjuntivite alérgica (direita). A conjuntiva bulbar e palpebral estão indicadas.





Caso 5:


CASO CLÍNICO

História Clínica


 **Paciente:** Sofia, 4 anos.


 **Q P:** Tosse seca predominante à noite e ao acordar há 3 meses.

 **Gatilhos:** Piora aos esforços (correr, pular) e ao rir/chorar.

 **Evolução:** "Vive gripada", mas sem febre.

Contexto e Exame

 **História Familiar:**
Mãe com rinite alérgica, Pai com asma na infância.

 **Exame Físico:**
Eupnéica, pulmões MV+ normal, FC 96 BRNF sem sopros. De

 **História Pessoal:** rmatite atópica leve quando bebê.



Considerando a tosse crônica, os gatilhos e a história familiar, qual é o diagnóstico mais provável?

Caso 5: Resolução

GABARITO

✓ Diagnóstico: Asma (Fenótipo Sibilante Atópico)

📌 Critérios Diagnósticos

- **Sintomas Recorrentes:**
Tosse, dispneia ou opressão torácica.
- **Variabilidade:**
Piora à noite, ao despertar e/ou exercícios.
- **Gatilhos:**
Exercício, riso, choro, alérgenos.
- **História:**
Atopia pessoal e/ou familiar (Pai asmático).

💡 **Pearl: A tosse crônica isolada pode ser a única manifestação ("Cough Variant Asthma").**

📌 Pilares do Tratamento

🚑 Crise (Resgate)

Beta-2)




🛡️ Manutenção (Controle)

Corticoide Inalatório
Beta-2 se necessário




Caso 6:

CASO CLÍNICO

História Clínica

-  Paciente: Pedro, 2 anos.
-  Contexto: Em tratamento de Otite Média Aguda (OMA) com Amoxicilina.
-  Evento: **No 7º dia de tratamento** mãe notou manchas vermelhas no corpo.

Exame Físico

-  Pele: Exantema maculopapular (morbiliforme) difuso em tronco e face.
-  Sintomas: Pouco pruriginoso. Sem inchaço (angioedema).
-  Geral: Afebril no momento, bom estado geral.



Este quadro sugere uma reação alérgica imediata (Urticária/Anafilaxia)?
Qual a conduta mais adequada?





Caso 6: Resolução

RESPOSTA CORRETA





Diagnóstico

Exantema Maculopapular (Farmacodermia Benigna)

Urticária (Alergia Imediata)

-  **Início:** Minutos a horas após a dose.
-  **Lesão:** Placas elevadas (vergões).
-  **Evolução:** Migratória (< 24h no mesmo local).
-  **Mecanismo:** IgE mediada (Risco de Anafilaxia).

Exantema (Alergia Tardia)

-  **Início:** Dias após início (ex: 5º-7º dia).
-  **Lesão:** Máculas e pápulas planas.
-  **Evolução:** Fixa (> 24h), dura dias.
-  **Mecanismo:** Células T (Tipo IV).

Pearl Clínica: Interação Vírus-Droga

O exantema por Amoxicilina é muito comum (até 90%) se prescrita durante infecções virais como Mononucleose (EBV). Frequentemente não representa uma alergia verdadeira permanente à penicilina.

Caso 7:

CASO CLÍNICO



História Clínica



Paciente: Mariana, 3 anos.



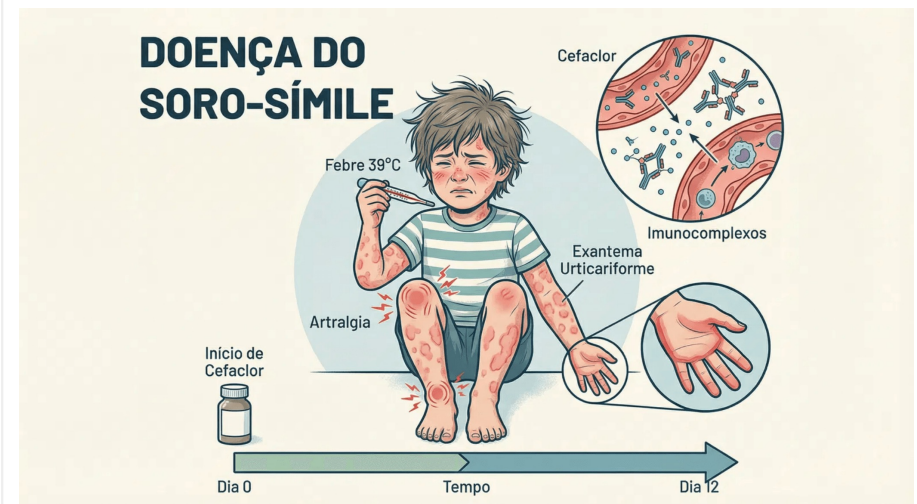
Medicação: Cefaclor para Otite Média Aguda.



Início dos Sintomas: 10º dia de tratamento.



Triade Clínica: Febre, **Artralgia, (dor articular)** e Exantema Urticariforme



Qual é o nome desta reação de hipersensibilidade associada a antibióticos?

Caso 7: Resolução

GABARITO

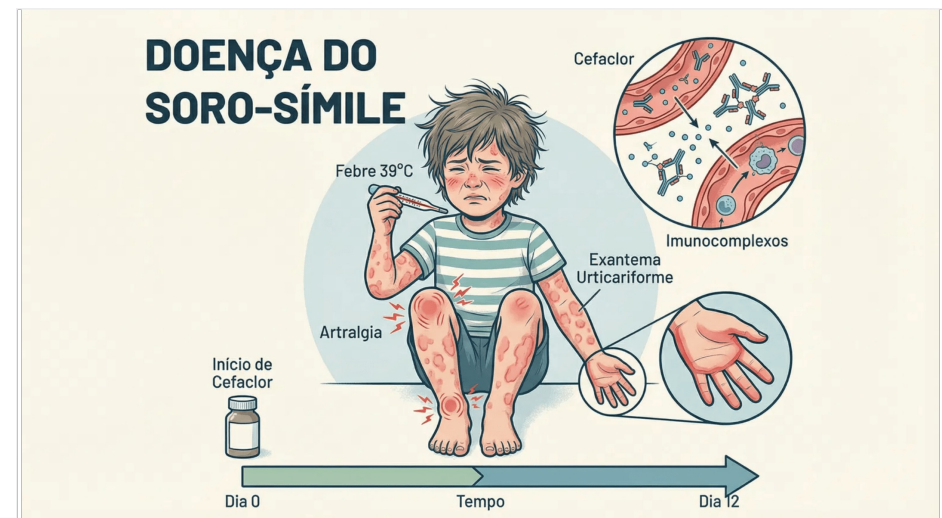
Doença do Soro-Símile (Serum Sickness-Like Reaction)

! A Culpa é do Cefaclor?

Sim. O Cefaclor é o antibiótico mais associado a esta reação em crianças, devido a um defeito metabólico hereditário na degradação da droga, levando à formação de metabólitos tóxicos.

⌘ Mecanismo: Tipo III

Diferente da anafilaxia (Tipo I), aqui ocorre formação de Imunocomplexos (Antígeno-Anticorpo) que se depositam nos tecidos, causando inflamação, febre e dor articular.







👤 Conduta:

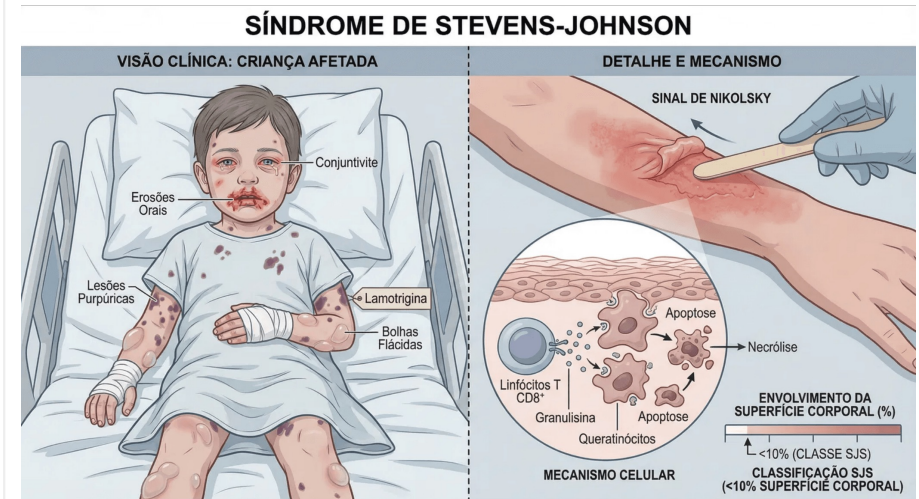
1. Suspender o Cefaclor imediatamente.
2. Sintomáticos: Anti-histamínicos (prurido).

Caso 8:

CASO CLÍNICO

História Clínica

-  Paciente: Gabriel, 10 anos.
-  Medicação: Lamotrigina iniciada há 3 Semanas.
-  Sintomas Iniciais: Febre alta e mal-estar.
-  Evolução Grave: Erosões dolorosas em boca e olhos; exantema purpúrico; **Nikolsky positivo**



Desafio Diagnóstico

Qual é o diagnóstico desta emergência dermatológica e qual o mecanismo imunológico envolvido?

Caso 8: Resolução

GABARITO

Síndrome de Stevens-Johnson (SSJ) / NET

Fisiopatologia (Reação Tipo IVc)

Reação de hipersensibilidade tardia grave. Linfócitos T CD8+ citotóxicos liberam Granulinsina, causando apoptose massiva dos queratinócitos (morte celular da pele), levando ao descolamento epidérmico.

Sinais de Alerta

- Envolvimento de Mucosas (Oral, Ocular, Genital).
- Sinal de Nikolsky Positivo.
- Dor cutânea desproporcional.

Classificação (Área Corporal)

Diagnóstico	Descolamento
SSJ	< 10% SC
Sobreposição	10 - 30% SC
NET	> 30% SC

Conduta Imediata

1. Suspensão da droga suspeita.
2. Transferência para Unidade de Queimados ou UTI.
3. Suporte hidroeletrólítico e térmico rigoroso.

Caso 9:

CASO CLÍNICO



História Clínica



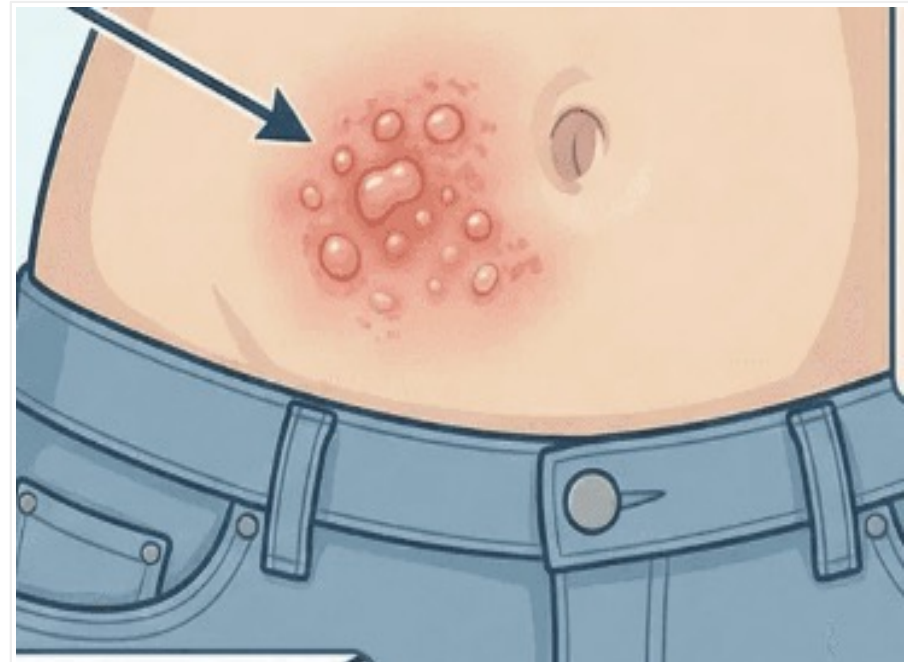
Paciente: Ana, 13 anos.



História: Prurido intenso infra-umbilical que piora após usar calça jeans.



Exame Físico: Placa eritemato-descamativa - (eczema). Localização do **botão de metal** da calça.



Qual é o diagnóstico e o metal mais frequentemente envolvido nesta reação?

Caso 9: Resolução

GABARITO

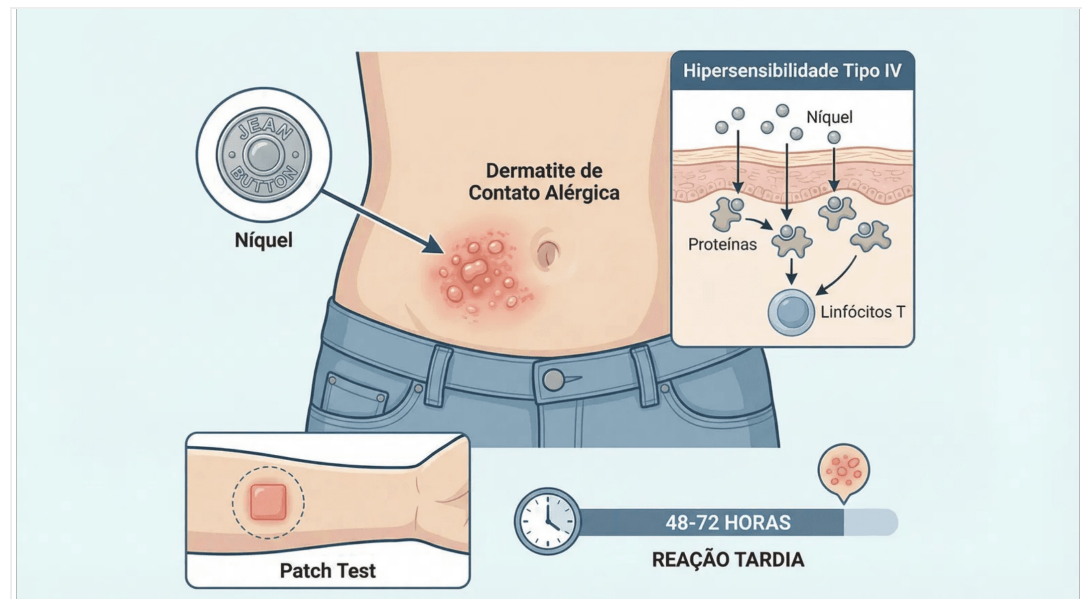
Dermatite de Contato Alérgica (Níquel)

O Vilão: Níquel

A localização infraumbilical é clássica da alergia ao botão metálico da calça jeans ou fivela do cinto. O suor facilita a liberação dos íons de níquel.

Mecanismo: Tipo IV

Hipersensibilidade **Celular (Tardia)**. Não é mediada por anticorpos (IgE), mas por Linfócitos T sensibilizados. O teste diagnóstico é o Patch Test (Teste de



Conduta

Tratamento:

Caso 10:

CASO CLÍNICO



História Clínica



Paciente: David, 13 anos.



Queixa: Episódios recorrentes de inchaço (lábios, pálpebras, mãos) que duram 2 a 5 dias.
SEM urticaria SEM prurido.



Refratariedade:

Não melhora com anti-histamínicos ou corticoides.



Sintoma Associado:

Cólicas abdominais frequentes.



Qual é a principal hipótese para angioedema recorrente sem urticária e refratário ao tratamento convencional?

Caso 10: Resolução

GABARITO

Angioedema Hereditário (AEH)



Fisiopatologia

Deficiência quantitativa ou funcional do Inibidor de C1-Esterase (C1-INH). Isso leva à ativação descontrolada do sistema de contato e produção excessiva de Bradicinina.

⊘ **Histamina**
Não envolvida

Bradicinina
Mediador Principal



Diagnóstico

- Screening: C4 baixo (consumido).
- Confirmação: Dosagem de C1-INH (quantitativo e funcional).



Tratamento

- ✓ Crise Aguda: Icatibanto (Antagonista de Bradicinina) ou Concentrado de C1-INH.
- ✓ Alternativa: Plasma Fresco Congelado (contém C1-INH).
- ✗ Ineficazes: Adrenalina, Corticoides, Anti-histamínicos.



Risco de Vida

O edema de glote (laringe) é a principal causa de mortalidade. Dor abdominal intensa ocorre por edema de alças intestinais.

Caso 11:


CASO CLÍNICO

História Clínica

 Paciente: Clara, 6 anos.

 Antecedente: Episódio de Herpes Labial há 10 dias.

 Exantema maculo papular, Lesões simétricas, lesões em palmas das mãos e plantas dos pés.

 Morfologia: Lesões em "Alvo" (três anéis concêntricos com centro escuro).



Qual é o diagnóstico desta reação cutânea autolimitada associada ao vírus Herpes Simplex?

Caso 11: Resolução

GABARITO

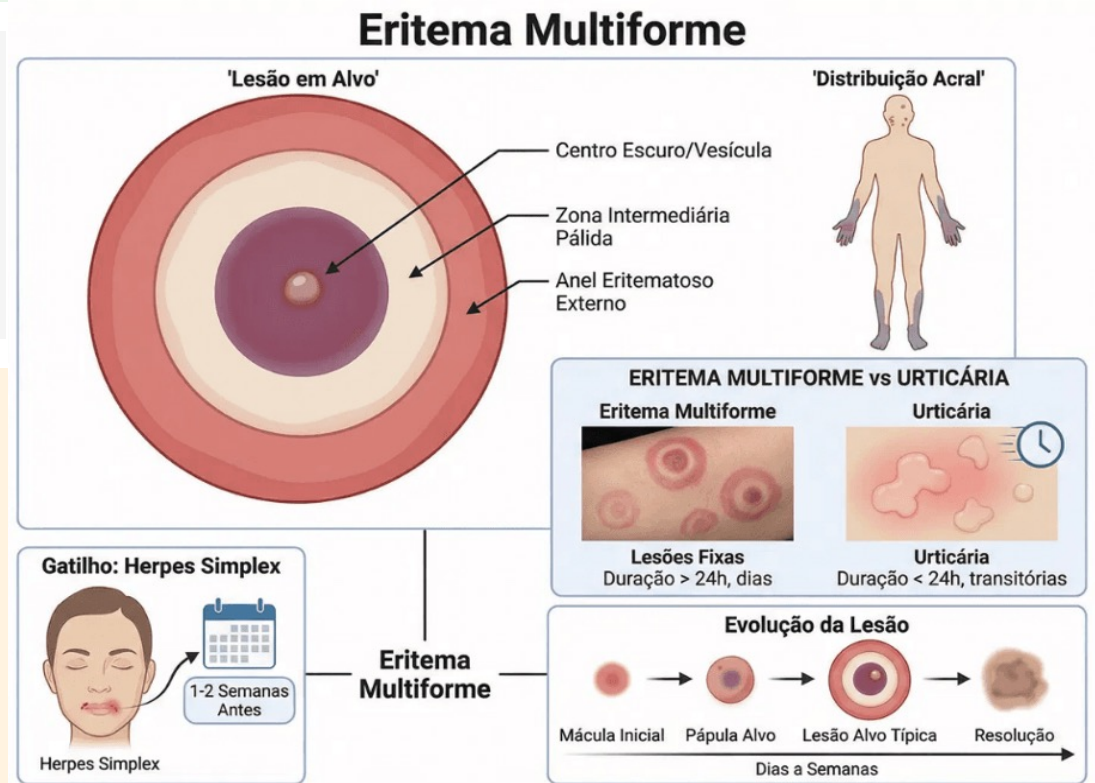
Eritema Multiforme (EM)

⚙️ **Etiologia** 90% Infecciosa: Principalmente Herpes Simplex (HSV) e Mycoplasma.

✓ **Drogas:**
Menos comum (ao contrário do SSJ).

💡 Pearl: EM vs Urticária

As lesões do Eritema Multiforme são **FIXAS** (permanecem no mesmo lugar por dias), enquanto as placas de Urticária são **MIGRATÓRIAS** (< 24h).



Take Home Messages

RESUMO



Anafilaxia = Adrenalina

Não perca tempo com corticoides ou anti-histamínicos. A Adrenalina IM é a única medicação que reverte o choque e o edema de glote.



Clínica é Soberana

Testes alérgicos (IgE/Prick) apenas confirmam a sensibilização. Sem história clínica compatível, eles não têm valor diagnóstico.



Urticária vs. Exantema

Urticária: Placas, migratórias (<24h), IgE.
Exantema: Máculas, fixas (>24h), Celular (T).



Red Flags

Fique atento a: Envolvimento de mucosas (SSJ), Estridor/Rouquidão (Via Aérea), Hipotensão e Dor Abdominal intensa.